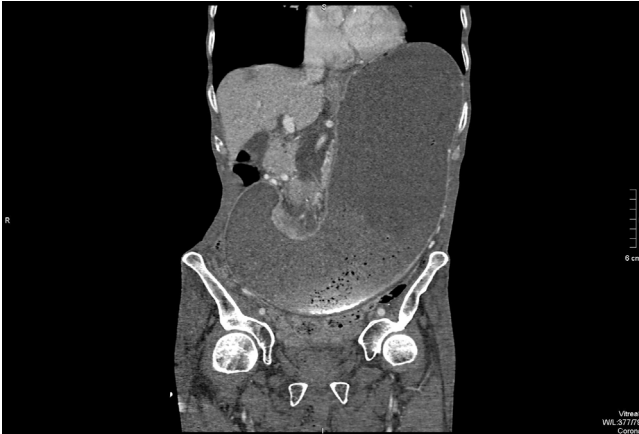


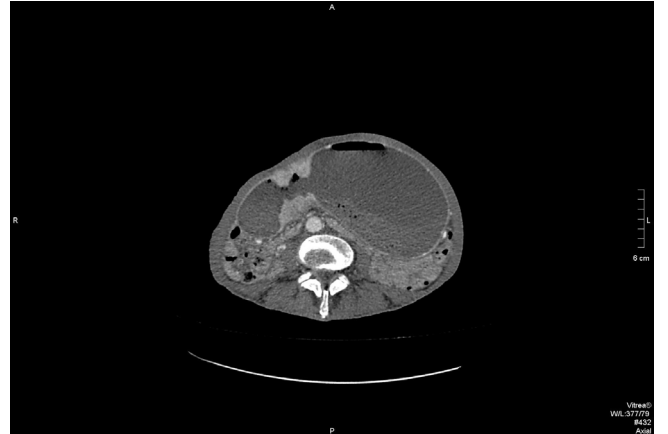Masif mide dilatasyonu nadir görülen ve etyolojisinde pilor kökenli mide kanseri gibi maligniteye bağlı nedenler yanında sfinkter hipertrofisi gibi malign olmayan nedenlerinde etyolojide rol oynadığı klinik bir antitedir [1]. Akut geliştiğinde mide iskemisinin yol açtığı nekroz ve bu nekroz nedeni ile oluşan perforasyon nedeni ile ölümcül olabilir [2]. Mide kanseri sık görülen kanserlerden biri olmaya devam etmektedir [3]. Kronik masif mide dilatasyonu bulantı, kusma ve buna bağlı olarak gelişen metabolik bozukluklar ile karakterizedir.

Hastanemize bulantı, kusma nedeni ile başvuran 66 yaşındaki erkek hastanın sekiz ay önce endoskopik biyopsi ile mide adenokanseri tanısı öyküsü vardı. Hastanın fizik muayenesinde batın distandü görünümde idi. Diğer sistem muayeneleri normal sınırdı idi. Hastanın kan biyokimya ve hemogram değerleri normal sınırlarda idi. Hastanın batın bilgisayarlı tomografisinde karaciğer ve lenf nodlarında metastaza ait bulgu saptanmadı. Mide ileri derecede distandü ve pitotik görünümde olup inferiorda pelvik girim düzeyine uzanmakta idi. Pilor düzeyinde ise düzensiz duvar kalınlaşması izlendi. Pelvik bölgede serbest sıvı tespit edildi (Resim 1, Resim 2). Hastaya nazogastrik dekompresyon uygulandı. Semptomları gerileyen hastanın takibi devam etmektedir.

Pilor kökenli mide kanseri, mide çıkış yolu obstrüksiyonuna bağlı masif mide dilatasyonuna yol açabilir. Bu hastaların tedavisinde nazogastrik dekompresyon yapılmalı mide perforasyonu ve metabolik komplikasyonlar açısından dikkatli olunmalıdır.



Figür 1. Batın Tomografisi aksiyel kesit



Figür 2. Batın Tomografisi kronal kesit

Kaynaklar

1. Luncă S, Rikkers A, Stănescu A. Acute massive gastric dilatation: severe ischemia and gastric necrosis without perforation. Rom J Gastroenterol 2005;14:279-83.
2. K. Blouhos, K.A. Boulas, A. Hatzigeorgiadis. Acute massive gastric dilation: an unusual presentation of metastatic urinary bladder cancer. Annals of Gastroenterology 2013;26: 11.
3. Alikanoğlu AS, Yıldırım M, Süren D, Yıldız M, Sezer C, Göktaş S, Bülbüller N. Her 2 Expression In Gastric Cancer. J Clin Anal Med 2013;4: 269-72.

How to cite this article:

Yıldırım M, Deniz V, Gündoğdu S. Massive Gastric Dilatation Due to Gastric Cancer. J Clin Anal Med 2015; DOI: 10.4328/JCAM.2467.